

1. 百度百科腕骨
2. 维基百科，自由的百科全书腕骨
3. 互動百科腕骨穴



## 腕骨

### 科技名詞定義

中文名稱：

腕骨

英文名稱：

brachidium;wàngǔ;S14

定義 1：

腕足動物支持纖毛環的構造。有腕棒、腕環、腕螺等類型。

應用學科：

[古生物學](#)（一級學科）；[古無脊椎動物學](#)（二級學科）；[腕足動物門](#)（三級學科）

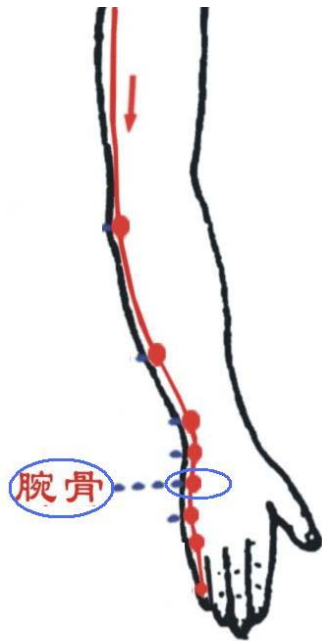
定義 2：

手太陽小腸經穴。在手掌尺側，當第 5 掌骨基底與鉤骨之間的凹陷處，赤白肉際。手太陽小腸經的原穴。

應用學科：

中醫藥學（一級學科）；[針灸學](#)（二級學科）；[腧穴](#)（三級學科）

[http://baike.baidu.com/albums/377473/377473.html#0\\$834344afb0f583b9faed5019](http://baike.baidu.com/albums/377473/377473.html#0$834344afb0f583b9faed5019)



## 百科名片

腕骨 **carpal bones** 是短骨，位於手骨的近側部，共有 8 塊，分為兩列，每列各 4 塊，均以其形狀命名。腕骨包括：與橈骨相連的近側列的舟骨、月骨、三角骨、豌豆骨，以及與掌骨相連的遠側列的大多角骨、小多角骨、頭狀骨、鉤骨。

## 目錄

[簡介](#)

[基本構成](#)

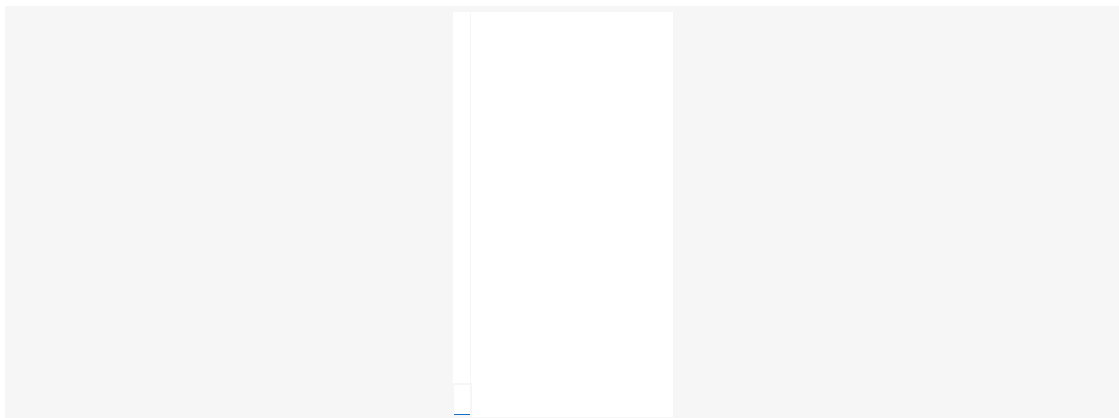
[針灸穴位名](#)

詞目：腕骨

拼音：wǎn gú

基本解釋

[carpus] 構成手腕的骨頭。人類的腕骨包括：與橈骨相連的近側列的舟骨、月骨、三角



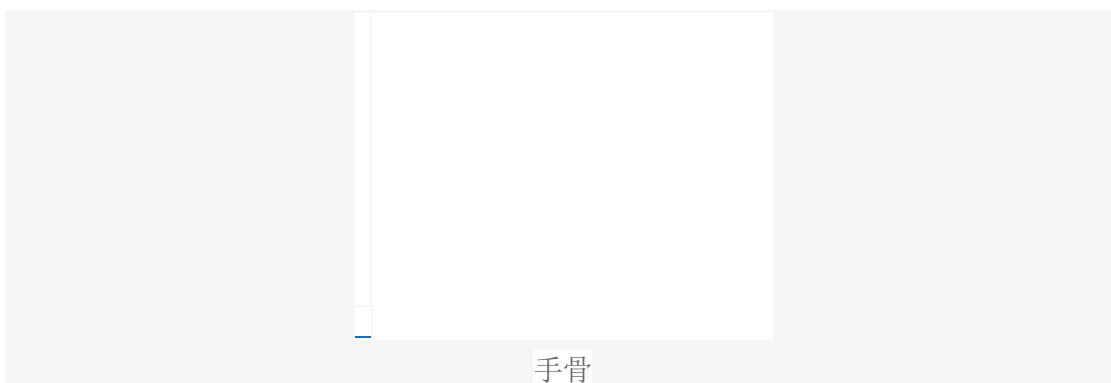## 腕骨

骨、豌豆骨,以及與掌骨相連的遠側列的大多角骨、小多角骨、頭狀骨、鉤骨  
詳細解釋

構成手腕的骨頭,每隻手有八塊。

《醫宗金鑑·正骨心法要旨·腕骨》：“腕骨，即掌骨，乃五指之本節也……以其能宛屈上下，故名曰腕。”

### 編輯本段基本構成



是 **短骨**，位於 **手骨** 的近側部，共有 **8** 塊，分為兩列，每列各 **4** 塊，均以其形狀命名。近側列由 **橈** 側向 **尺** 側依次是手 **舟骨**、月骨、**三角骨** 和豌豆骨；遠側列為大多角骨、小多角骨、頭狀骨和鉤骨。

手舟骨是近側列腕骨中最大的，向近側略凸彎，呈舟狀，其掌側面粗糙而凹陷；外側有一 **結節**，稱為舟骨結節，為腕橫 **韌帶** 與拇短展肌的附著部。

大多角骨的遠側面有鞍狀 **關節面**，與第 **1 掌骨** 底的鞍狀關節面相關節。近側列腕骨（除豌豆骨外）的近側面共同形成一橢圓形的關節面，與 **橈骨** 的腕關節面相對構成橈腕關節。腕骨的各 **骨** 之間的相對面以及與橈骨和掌骨的鄰接面，都有關節面，分別構成不同的關節。

**8** 塊腕骨雖藉關節和韌帶連結構成一個整體，但並不處於同一額狀面上，背側面凸隆，而掌側面凹隱，叫做腕骨溝。**溝** 的外側界為腕橈側隆起，由舟骨結節和大多角骨構成；溝的內側界為腕尺側隆起，由豌豆骨和鉤骨鉤構成。腕骨溝的上方由於腕橫韌帶跨過，而形成一管，稱為 **腕管**，內有屈指 **肌腱** 及 **神經血管** 等通過。

### 編輯本段針灸穴位名

[定位] 在手掌尺側，當第 **5 掌骨** 基底與鉤骨之間的凹陷處，赤白肉際。

[解剖] 在手背尺側，小指展肌起點外緣；有腕背側動脈（尺動脈分支），手背靜脈網；布有尺神經手背支。

[主治] **頭項強痛**，耳鳴，目翳，黃疸，熱病，瘧疾，指掌腕痛。

[配伍] 配陽陵泉、肝俞、膽俞治黃疸。

[刺灸法] 直刺 **0.3~0.5** 寸。

[附註] 手太陽經所過為“原”。

腕骨穴能清小腸熱，兼有退黃之效。

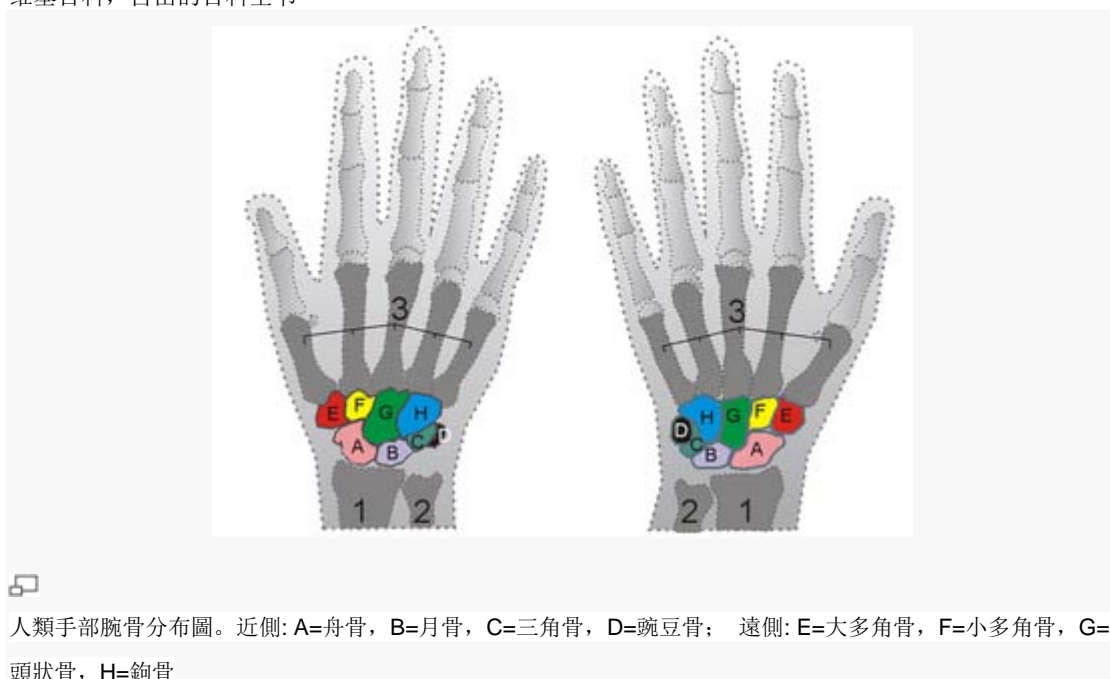### “腕骨”相關詞條：

[踝骨](#)[掌骨](#)[指骨](#)[跗骨](#)[恥骨](#)[陽池](#)[尺澤](#)[手三里](#)[陽溪](#)[肩胛骨](#)[頭骨](#)[顱骨](#)[肱骨](#)[尺骨](#)[橈骨](#)[手骨](#)  
[胸骨](#)  
[踝骨](#)[掌骨](#)[指骨](#)[跗骨](#)[恥骨](#)[陽池](#)[尺澤](#)[手三里](#)[陽溪](#)[肩胛骨](#)[頭骨](#)[顱骨](#)[肱骨](#)[尺骨](#)  
[橈骨](#)[手骨](#)[胸骨](#)[髖骨](#)[脛骨](#)[蹠骨](#)

<http://zh.wikipedia.org/wiki/%E8%85%95%E9%AA%A8>

## 腕骨

维基百科，自由的百科全书



對具有四肢的動物來說，腕骨是指上肢的多塊小骨，以人類而言，腕骨位於橈骨、尺骨和掌骨之間，形成手腕的部分。對馬、牛等動物，形成前腿膝的部分。

人類的腕骨有 8 塊，接近前臂的四塊為手舟骨、月骨、三角骨、豌豆骨，接近掌骨的為大多角骨、小多角骨、頭狀骨、鉤骨，排列成兩排。現代鳥類和兩棲類、爬蟲類的腕骨數目較原始脊椎動物少，原始脊椎動物的腕骨有 12 塊。

**Hudong** 互动百科

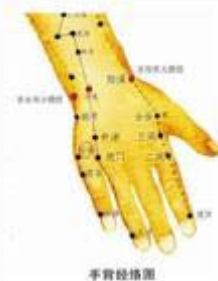<http://www.hudong.com/wiki/%E8%85%95%E9%AA%A8%E7%A9%B4>

# 腕骨穴

開放分類：[中醫名詞生理學穴位自然科學](#)

[編輯詞條分享](#)

本詞條由 [泡泡蘇打水](#) 創建，共有 [2 位](#) 協作者編輯了 [6 次](#)。最新協作者：[泡泡蘇打水](#)，[tiger-c](#)。



腕骨穴 Wangu（SI4）手太陽小腸經原穴。其定位在在手掌尺側，當第 5 掌骨基底與鉤骨之間，赤白肉際凹陷處。主治為①頭痛，項強，耳鳴，目翳。②黃疸，消渴，熱病，瘧疾。③指掌腕痛。

[糾錯](#) [編輯摘要](#)

## 目錄

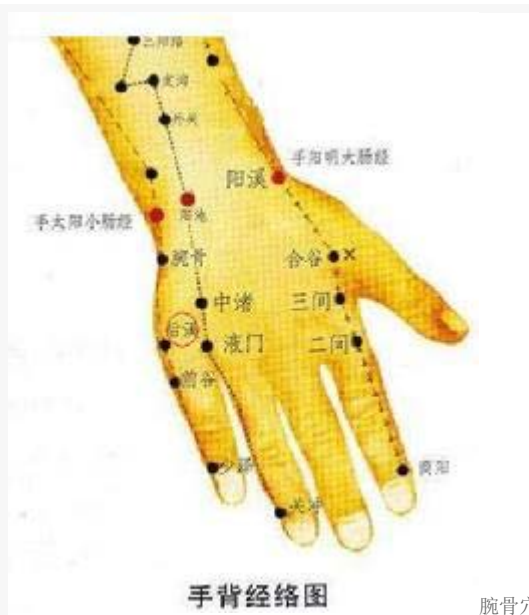- [1 簡介](#)
- [2 定位](#)
- [3 解剖](#)
- [4 主治](#)
- [5 操作](#)

## 腕骨穴- 簡介

腕骨穴 Wangu（SI4）手太陽小腸經原穴。

## 腕骨穴- 定位

在手掌尺側，當第 5 掌骨基底與鉤骨之間，赤白肉際凹陷處。<sup>[1]</sup>



腕骨穴

## 腕骨穴- 解剖

皮膚→皮下組織→小指展肌→豆掌韌帶。淺層布有前臂內側皮神經，尺神經掌支，尺神經手背支和淺靜脈等。深層有尺動脈，靜脈的分支或屬支。<sup>[1]</sup>

## 腕骨穴- 主治

- ①頭痛，項強，耳鳴，目翳。
- ②黃疸，消渴，熱病，瘧疾。
- ③指掌腕痛。<sup>[1]</sup>

## 腕骨穴- 操作

直刺 0.3~0.5 寸。

## 腕骨穴- 臨床應用

- 1) 治消渴，糖尿病：腕骨，胰俞，脾俞，足三里，三陰交。
- 2) 治高熱，驚風，癰瘡：腕骨，通裡。
- 3) 治脅痛，黃疸，膽囊炎：腕骨，太衝，陽陵泉。

## 腕骨穴- 現代研究

腰痛配 [下巨虛](#)，用導氣手法，患者腰部有熱感時出針。

增加腸蠕動，針刺腕骨穴可使不蠕動或蠕動減弱的結腸下部及直腸的蠕動增強。

## 腕骨穴- 名解

- 1) 腕骨。腕，穴所在部位為手腕部也。骨，水也。腕骨名意指小腸經經氣行在此冷降為地部水液。本穴物質為後溪穴傳來的天部水濕之氣，行至本穴後散熱冷降為地部的水液，故名腕骨。
- 2) 手太陽經原穴。因本穴位處南方炎熱之地，小腸經冷降地部之水因受外部所傳之熱復又氣化，氣化之氣性濕熱，同合於小腸經氣血特性，為小腸經氣血的重要來源，故此穴為小腸經原穴。<sup>[2]</sup>

## 腕骨穴- 文獻摘要

《[甲乙經](#)》：消渴，腕骨主之。

《[大成](#)》：主頭痛，驚風。

《[金鑑](#)》：主治臂腕五指疼痛。